



Egyptoloog Jaap van Dijk: “Dankzij de hoge kwaliteit van de scans hebben we het hart ‘teruggevonden’ – omhooggedrukt, bovenin de thorax”.

Snellere en nauwkeuriger diagnose zonder chirurgische ingreep

## State-of-the-art CT-scanner legt geheimen van mummie bloot

In het Academisch Ziekenhuis in Groningen (AZG) werd eind vorig jaar een diagnose gesteld van een zeer opmerkelijke patiënt: een drieduizend jaar oude mummie. De mummie werd onder de nieuwste CT-scanner van Siemens, de Somatom Sensation 16, geschoven voor een non-invasieve diagnose. Razendsnel leverde dit zeer gedetailleerde beelden op. De scanner wordt nu ook ingezet voor diagnose van patiënten uit ons hedendaagse tijdperk.

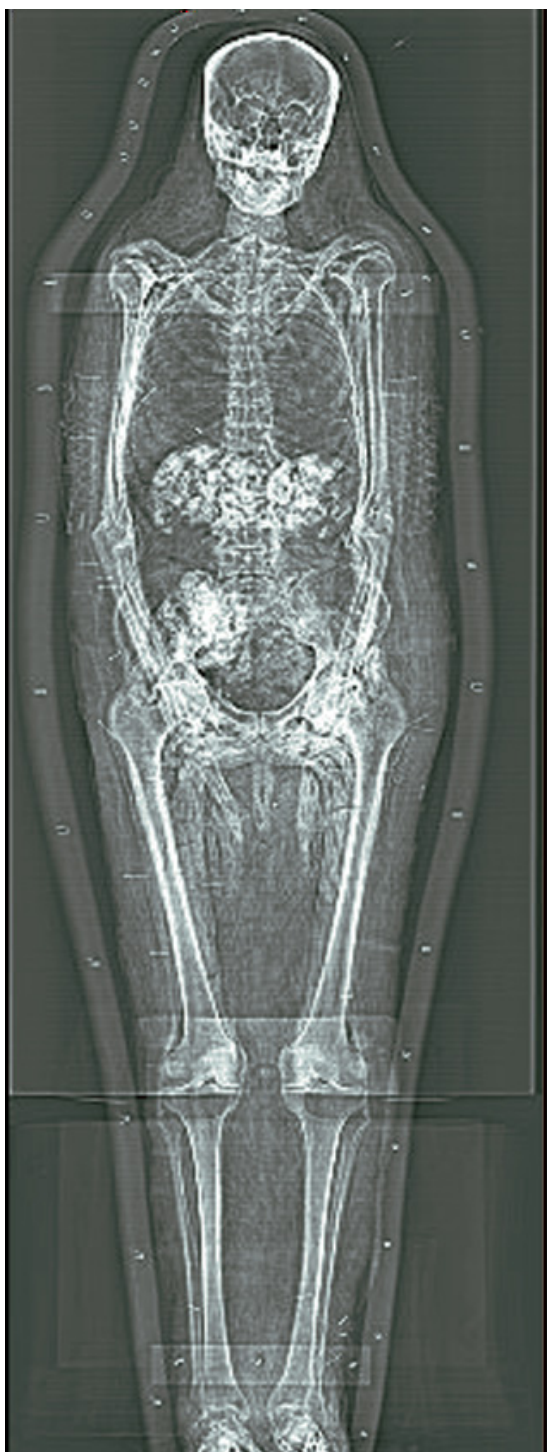Van de mummie, een Nubiër afkomstig uit het zuidelijk deel van het huidige Egypte of uit wat nu Soedan heet, werden in 1973 al conventionele röntgenopnamen gemaakt. Hierbij werd vastgesteld dat de mummie een man was en niet een Egyptische prinses, zoals tot dan toe wel werd verondersteld. In 1998 werden voor het eerst met een CT-scan beelden van de schedel van Janus gemaakt, zoals de mummie aan het begin van de 20e eeuw werd genoemd. De opnamen gingen daarna naar een

laboratorium in Manchester, waar ze de basis vormden voor een gezichtsreconstructie. Hetzelfde laboratorium overigens reconstrueerde ook de gezichten van het meisje van Yde en het meisje van Nulde. Ondanks het feit dat de CT-scan een schat aan informatie opleverde, bleven diverse vragen ook onbeantwoord.

### Hoge resolutie

“Sinds kort beschikken we over de state-of-the-art CT-scanner van Siemens”, aldus Wim Tukker, systeemspecialist in het AZG. “De scanner is de meest geavanceerde scanner die bestaat. We waren erg benieuwd of we hiermee extra informatie uit de mummie konden halen. Tegelijkertijd was dit een kans om te testen wat er allemaal mogelijk is, waar de grenzen liggen. Dat kun je met een levende proefpersoon niet doen.”

Een van de vragen waarop een antwoord werd gezocht, was of het hart nog in de mummie aanwezig was. Jaap van Dijk, die als Egyptoloog bij het scannen betrokken was: “Voor het balsemen verwijderden de Egyptenaren de



weke delen uit het lichaam. Het hart lieten zij echter zitten, aangezien dat onmisbaar was voor het leven in het hiernamaals. Het leek echter of er in de borstholte van deze mummie geen hart aanwezig was. Omdat dat ongebruikelijk is, wilden we daar graag verder naar zoeken." Volgens Tukker was het vanuit medisch oogpunt onwaarschijnlijk dat het hart was verwijderd. "De organen werden met de hand verwijderd via een incisie in de lies. Het is vrijwel onmogelijk om op die manier het hart te verwijderen. Onze theorie was dat het hart naar boven is gedrukt door de zakken natron in de borstholte waarmee het lichaam werd gedroogd. Dankzij de hoge kwaliteit van de beelden die deze scanner levert, kunnen we zien dat deze theorie klopt. Het hart zit bovenin de thorax."

### Zeer accurate diagnose

Voor het onderzoek werd de Siemens Somatom Sensation 16 gebruikt. Dit is de eerste CT-scanner op de markt die per omwenteling van de röntgenbuis zestien sneden maakt, in plaats van vier. Hierdoor werkt de scanner veel sneller dan andere CT-scanners, is real-time reconstructie van de beelden mogelijk, die ook nog eens een veel hogere resolutie hebben dan die van standaard CT-scanners. Tukker: "Het oplossend vermogen is vrijwel isotroop (in alle richtingen even scherp), beter kan op dit moment gewoon niet."

Dit alles stelt artsen in staat in korte tijd een grotere hoeveelheid informatie te verkrijgen, waardoor zij sneller beslissingen kunnen nemen. Bovendien maakt de hoge kwaliteit van de beelden het mogelijk ook kleine aderen en andere fijne anatomische details te onderscheiden, die voorheen met CT niet zichtbaar konden worden gemaakt. De CT-scanner maakt het bijvoorbeeld mogelijk een non-invasieve diagnose van hartafwijkingen te stellen. Zeer snel en zeer nauwkeurig.

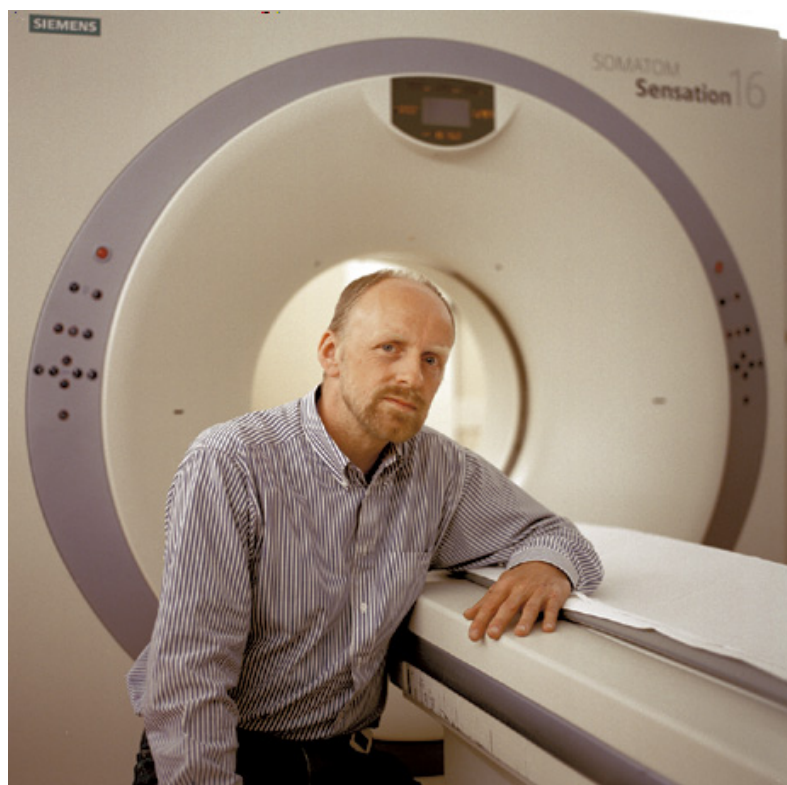


### Comfort

“De nieuwe CT-scanner is extreem snel”, vertelt Tukker. “Ter illustratie: het maken van de vorige CT-scan van Janus nam vijf uur in beslag, terwijl het scannen van top tot teen deze keer slechts één minuut en vijftig seconden duurde.” De hoge snelheid van de scanner draagt bij aan minder belasting voor de patiënt, doordat een snellere diagnose mogelijk is, maar ook aan het comfort bij het scannen zelf. Tijdens het maken van een CT-scan moet de patiënt immers doodstil blijven liggen. Met de Sensation 16 Cardiac duurt het scannen van een borstkas nog maar zes seconden. Tukker: “Dat is heel weinig. Bovendien betekent dit dat in dezelfde tijd veel meer patiënten kunnen worden geholpen.”

### Dual energy

Niet alleen het hart van mummie Janus, maar ook zijn penis vormde een aanleiding om opnieuw een CT-scan van hem te maken. Van Dijk: “De eerste CT-scan liet zien dat er zorg aan het geslachtsdeel was besteed, maar we konden niet zien op welke manier precies. Het is interessant te weten of de penis gebalsemd is of niet. Dat vertelt ons hoe belangrijk deze door de Egyptenaren werd gevonden voor in het hiernamaals.” Een punctie zou duidelijkheid kunnen geven, maar de eigenaar van Janus, het Rijksmuseum van Oudheden in Leiden, staat dat niet toe, aangezien dat teveel schade zou aanrichten. Om toch uitsluitsel te kunnen geven, heeft Tukker het geslachtsdeel gescand met ‘dual energy’, het scannen met verschillende energieniveaus. “We kijken hoeveel energie het weefsel opneemt bij een hoog en bij een laag energieniveau. Elk weefsel heeft namelijk een uniek energiespectrum. Op dezelfde manier hebben we diverse soorten balsemingmateriaal gescand. Door de verschillende energiespectra te vergelijken, hopen we erachter te komen of de penis inderdaad is gebalsemd en met welk materiaal.”



Wim Tukker, systeemspecialist AZG: “Met de Sensation 16 Cardiac duurt het scannen van een borstkas nog maar zes seconden. Dat betekent dat we in dezelfde tijd meer patiënten kunnen helpen”.

### Patiëntvriendelijk

De exercitie met dual energy is niet alleen van cultuurhistorische waarde, maar dient zeker ook een belangrijk medisch doel, benadrukt Tukker. “Dual energy staat nog enigszins in de kinderschoenen, maar wordt momenteel volop onderzocht als manier om diagnoses te kunnen stellen. Met deze methode moet het namelijk mogelijk zijn om iets te zeggen over het karakter van een afwijking, en om onderscheid te maken tussen goedaardig en kwaadaardig weefsel. Bij tumoren in lymfeklieren lukt dat al. Het onderzoek van Janus was een mooie aanleiding om ons uitvoerig in deze techniek te verdiepen en zo weer een stap dichterbij een betrouwbare én patiëntvriendelijke manier van diagnoses stellen te komen.”

